

Funktionierendes Prinzip mit Mehrwert

Keratokonius-Screening mittels biomechanischer **In-vivo-Analyse**: eine „Proof-of-concept“-Studie

HAMBURG Die vorgestellte Studie befasst sich mit einer grundsätzlichen Fragestellung der biomechanischen Analysen der Hornhaut im Rahmen des Keratokonius-Screenings: Ist ein kontaktfreies In-vivo-Keratokonius-Screening basierend auf biomechanischen Eigenschaften der Hornhaut mittels Corvis-ST® (Oculus) unbeeinflusst vom Augeninnendruck und der Hornhautdicke möglich?



Johannes Steinberg

Anlass für die von uns durchgeführten Analysen waren vor allem zwei Sachverhalte:

1) Der Augeninnendruck und die Hornhautdicke sind nachgewiesener Weise starke Einflussfaktoren auf das „Schwingungsverhalten“ der Hornhaut nach Applikation eines Luftimpulses und somit potenziell auch auf die In-vivo-Analyseverfahren der biomechanischen Eigenschaften der Hornhaut.¹

2) Drei aufeinanderfolgend publizierte Studien im letzten Jahr gaben Anlass zur Hoffnung, dass eine Lösung bezüglich der Kompensation dieser Einflussfaktoren gefunden wurde: Zunächst gelang es der Studiengruppe um Dr. Joda und Prof. Elsheim unter Verwendung der sogenannten „Finite Elemente Methode“ (Computersimulation/-analyse physikalischer Vorgänge zur Reaktion deformierbarer Festkörper auf eine Krafteinwirkung) den mit dem Corvis-ST ermittelten IOD um die Einflussfaktoren Pachymetrie und Alter zu korrigieren (sog. bIOD).² Kurze Zeit später wurden von der Forschungsgruppe um Prof. Vinciguerra normative Daten biomechanischer Parameter für verschiedene bIOD-Werte ermittelt³ und in einer späteren Arbeit mittels logistischer Regression ein komplexer Index aus verschiedenen Corvis-ST-Parametern berechnet. Dieser „Corvis Biomechanical Index“ (CBI), so wurde proklamiert, soll nun unabhängig vom IOD und der Hornhautdicke Normaugen von Augen mit manifestem Keratokonius (KK) unterscheiden können.⁴

Um zu überprüfen, ob ein KK-Screening mittels biomechanischer In-vivo-Analyse der Hornhaut unabhängig vom Augeninnendruck und der Hornhautdicke möglich ist, wurde folgende Methodik gewählt:

Retrospektiv wurden 29 Augen mit klinisch manifestem Keratokonius und 29 Augen ohne Hinweis auf einen KK paarweise anhand eines übereinstimmenden Augeninnendrucks (Differenz

< 1 mmHg) und einer zudem übereinstimmenden zentralen Hornhautdicke (Differenz < 10 µm) selektiert. Dabei waren die Einschlusskriterien für die KK-Augen ein KISA-Index > 100 plus mindestens eine biomikroskopisch identifizierbare Veränderung eines

ein modifizierter CBI (mCBI = CBI ohne ARTh) gebildet und in die Analysen eingeschlossen.

Je nach Normal-/ nicht Normalverteilung der analysierten Parameter wurde der T-Test für unabhängige Stichproben beziehungsweise der Mann-Whitney-U-Test verwendet. Darüber hinaus wurden ROC-Analysen zur Ermittlung der Sensitivität/Spezifität/Trenngenaugigkeit durchgeführt.

Unsere Analysen konnten für keinen der singulären Corvis-ST-Parameter einen statistisch signifikanten Unterschied zwischen beiden Gruppen aufzeigen. Gleichzeitig wiesen der CBI und der mCBI, neben den statistisch signifikanten Unterschieden zwischen den Gruppen (p jeweils < 0,001), Trenngenaugigkeiten von 0,91 beziehungsweise 0,93 auf (CBI: [AUC =

„Area under the curve“/Sensitivität/Spezifität]: 0,96/0,90/0,93; mCBI: 0,99/0,93/0,93).

Abbildung 2 stellt anhand von ROC-Kurven graphisch die Unterscheidungsprofile des CBI, des mCBI und, der Vollständigkeit halber, auch des ARTh dar. Hierbei ist hervorzuheben, dass auch der ARTh als tomographischer, herausgelöster Index eine hohe Trenngenaugigkeit zwischen beiden Gruppen aufweist, das heißt, dass die rein tomographische Analyse der Dickenprogression eines singulären Hornhautschnittes ausreicht, um eine hohe Trenngenaugigkeit zwischen beiden Gruppen zu generieren. Dies liegt insbesondere an den Einschlusskriterien beider Gruppen (Vergleich fortgeschrittener KK vs. Norm). Da der ARTh ein wesentlicher Bestandteil des CBI ist, war es im Rahmen der Studie

für uns interessant, den CBI in modifizierter Form (= mCBI = CBI ohne ARTh) zu analysieren und somit das Prinzip der rein biomechanischen In-vivo-Analyse zur Differenzierung zwischen Norm- und KK-Augen zu untersuchen. Wie bereits zuvor geschildert, erreichten sowohl der CBI (mit ARTh) als auch der mCBI Trenngenaugigkeiten von mehr als 90 Prozent.

Als Schlussfolgerung bleibt festzuhalten, dass wir durch unsere Studie aufzeigen konnten, dass das Prinzip des KK-Screenings mittels kontaktfreien, biomechanischen In-vivo-Analysen funktioniert.

Zurzeit wird anhand zahlreicher Studien der klinische Mehrwert der biomechanischen Analysen im Rahmen der Früherkennung von KK-Augen analysiert. Erste Daten deuten insbesondere auf einen Mehrwert durch die Kombination der biomechanischen Analysen mit topographischen und tomographischen Analysen hin.

PFR03 **Fr., 29.09.**
PosterKabinett 3 **13.15–14.15 h**

► Autor:

PD Dr. med. Johannes Steinberg, FEBO
zentrumsehstärke
Augenpraxis am UKE
Martinistr. 64
20251 Hamburg
Tel.: 040-429-160-66
Fax: 040-429-160-64
E-Mail: steinberg@zentrumsehstaerke.de
www.zentrumsehstaerke.de

Literatur

- Roberts CJ. Concepts and misconceptions in corneal biomechanics. J Cataract Refract Surg 2014;40(6):862–869.
- Joda AA, Shervin MM, Kook D et al. Development and validation of a correction equation for Corvis tonometry. Comput Methods Biomech Biomed Engin 2016;19(9):943–953.
- Vinciguerra R, Elsheim A, Roberts CJ et al. Influence of Pachymetry and Intraocular Pressure on Dynamic Corneal Response Parameters in Healthy Patients. J Refract Surg 2016;32(8):550–561.
- Vinciguerra R, Ambrosio R, Jr., Elsheim A et al. Detection of Keratoconus With a New Biomechanical Index. J Refract Surg 2016;32(12):803–810.
- Steinberg J, Aubke-Schultz S, Frings A et al. Correlation of the KISA% index and Scheimpflug tomography in ‚normal‘, ‚subclinical‘, ‚keratoconus-suspect‘ and ‚clinically manifest‘ keratoconus eyes. Acta Ophthalmol 2015;93(3): e199–207.

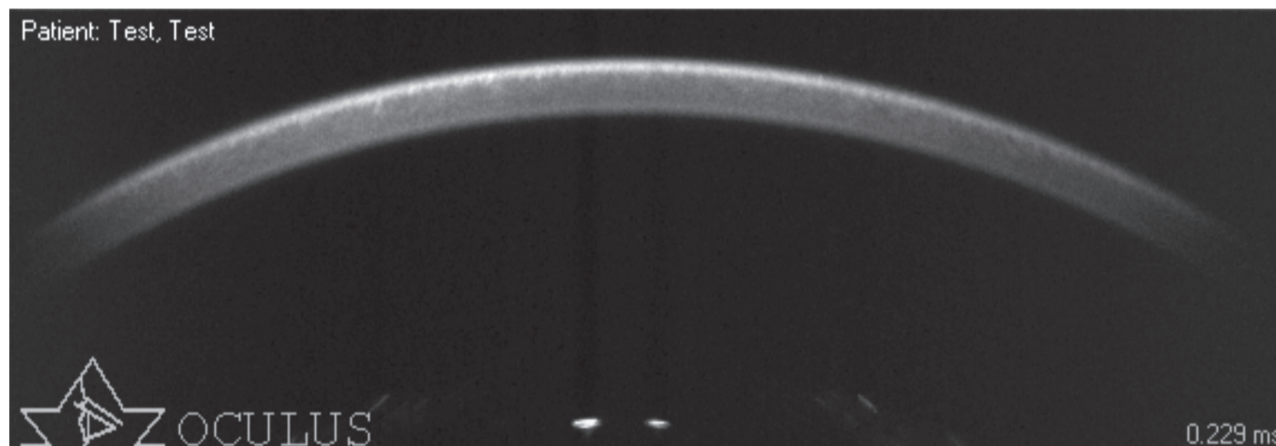


Abb. 1: Exemplarischer Screenshot einer Aufnahme der Hornhaut (horizontaler Meridian) mittels der Hochgeschwindigkeitskamera des Corvis-ST (Oculus®, Wetzlar, D).

fortgeschrittenen KK (d.h. Fleischer-Ring; Vogt-Striae oder stromale Verdünnung). In das „Norm“-Kollektiv wurden nur Augen von Menschen eingeschlossen, die beidseits einen KISA-Index < 30 sowie eine Elevation im Bereich der dünnsten Stelle an der Rückseite der Hornhaut von < 10 µm aufwiesen.⁵ Keines der Norm- oder KK-Augen wies (weitere) ophthalmologische Pathologien oder Voroperationen auf.

Neben singulären Corvis-ST-Parametern wurde der neue CBI hinsichtlich seiner Differenzierungsfähigkeit zwischen beiden Gruppen analysiert. Da der CBI neben mehreren biomechanischen Parametern auch einen tomographischen Parameter (Ambrosio Relational Thickness; ARTh = Dickenprogression der Hornhaut entlang des horizontalen Meridians [s. auch Abb. 1]) enthält, wurde zudem

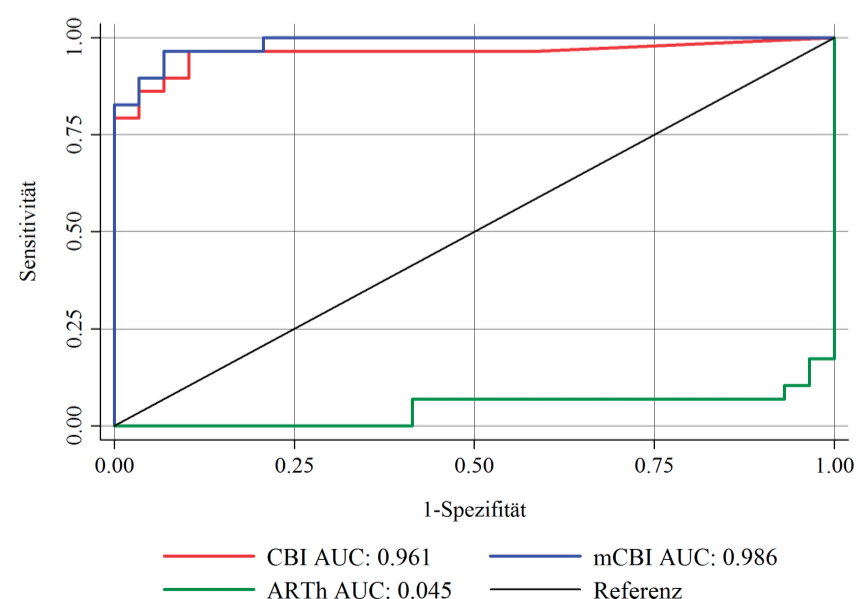


Abb. 2: Graphische Darstellung der Unterscheidungsgenauigkeit mittels der „Area under the curve“ (AUC) der untersuchten Indices. CBI: Corvis Biomechanical Index; ARTh: Ambrosio Relational Thickness = Dickenprofil der Hornhaut entlang des horizontalen Meridians (s. auch Abb. 1); mCBI: modifizierter CB = CBI ohne ARTh.